Frankfurter Spezialklinik für Beinleiden

Prof. Z. Várady

Behandlung von Reticulär- und Capillarvarizen

operative Therapiewege nach Várady

Besenreiser - Klassifikation

Unterscheidung nach der Farbe

rot

blau

Gefäßdurchmesser

rot	unter	0,2 mm
blau	über	0,4 mm

Besenreiser - Klassifikation

Unterscheidung nach der Farbe

Unterscheidung nach der Form

Formen von Besenreiser

Diffus

Formen von Besenreiser

Diffus

Gerade

Formen von Besenreiser

Diffus

Gerade

Stern-förmig

Formen von Besenreiser

Diffus

Gerade

Sternförmig

Baumstamm förmig

Formen von Besenreiser

Diffus

Gerade

Sternförmig

Baumstammförmig

Spinnenförmig

Formen von Besenreiser

Diffus

Gerade

Sternförmig

Baumstammförmig

Spinnenförmig

Venöse

Mikro

aneurysmen

Formen von Besenreiser

Diffus
Gerade
Sternförmig
Baumstammförmig
Spinnenförmig
Venöse
Mikroaneurysmen
Matting

Behandlungsmethoden

Die übliche Behandlung von Besenreiser ist die Sklerotherapie

Besenreisersklerosierung
Polidocanol 0,5 %

Vorteile der Sklerotherapie

geringer Aufwand
kostengünstig
schnell
„einfache Durchführung“

Probleme bei der Sklerotherapie

Ulcus

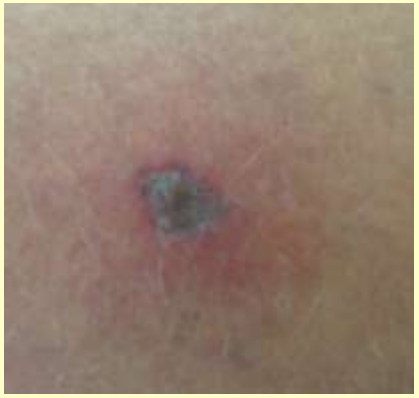

zu hohe Konzentration

Paravasale Injektion

Großer Injektionsdruck

AV Shunts

Probleme bei der Sklerotherapie

Ulcus

- schmerzhaft
- lange Heilungsphase
- Narbenbildung
- Pigmentation
- forensischer Aspekt

Verödung auswärts vor Jahren
großes abgeheiltes Ulcus

Probleme bei der Sklerotherapie

Koagelbildung

zahlreich und festsitzend

abhängig vom Lumen

müssen punktiert und exprimiert werden

Probleme bei der Sklerotherapie

Koagelbildung

nicht vollständig zu entfernen

Pigmentation kann bestehen

durch entstande Entzündung schmerzhaftes Procedere

Probleme bei der Sklerotherapie

vor Sklerotherapie

Koagelbildung

nach Punktion und Exprimierung

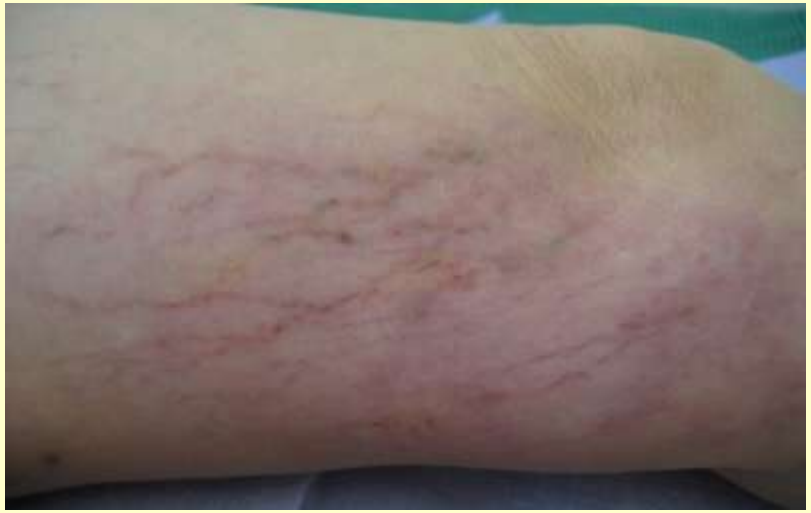

Pigmentation kann bestehen bleiben

Behandlungsmethoden

Elektrokoagulation
Lasertherapie

Probleme bei der Elektrokoagulation

Depigmentation und Narbenbildung

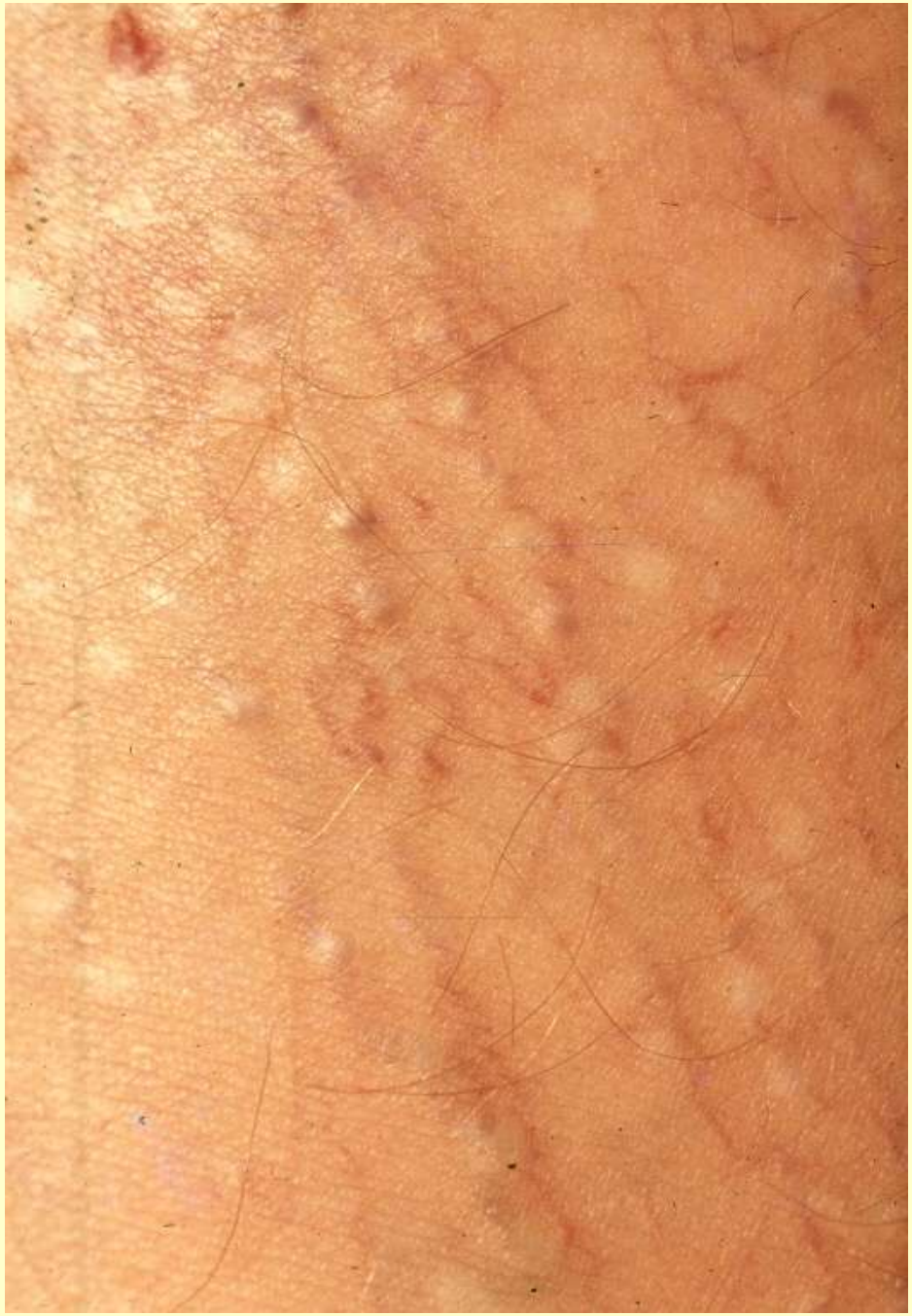

Probleme bei der Elektrokoagulation

Depigmentation und Narbenbildung

Probleme bei der Lasertherapie

Depigmentation und Narbenbildung

Probleme bei der Lasertherapie

Depigmentation und Narbenbildung

Probleme bei der Lasertherapie

Ulcusbildung

Fotoderm - Laser

Probleme bei der Lasertherapie

Ulcusbildung

Fotoderm - Laser

Operative Möglichkeiten

Mikroextirpation nach der minichirurgischen Methode nach Várady

Multi - mikro Inzisionen

Minichirurgische Instrumente

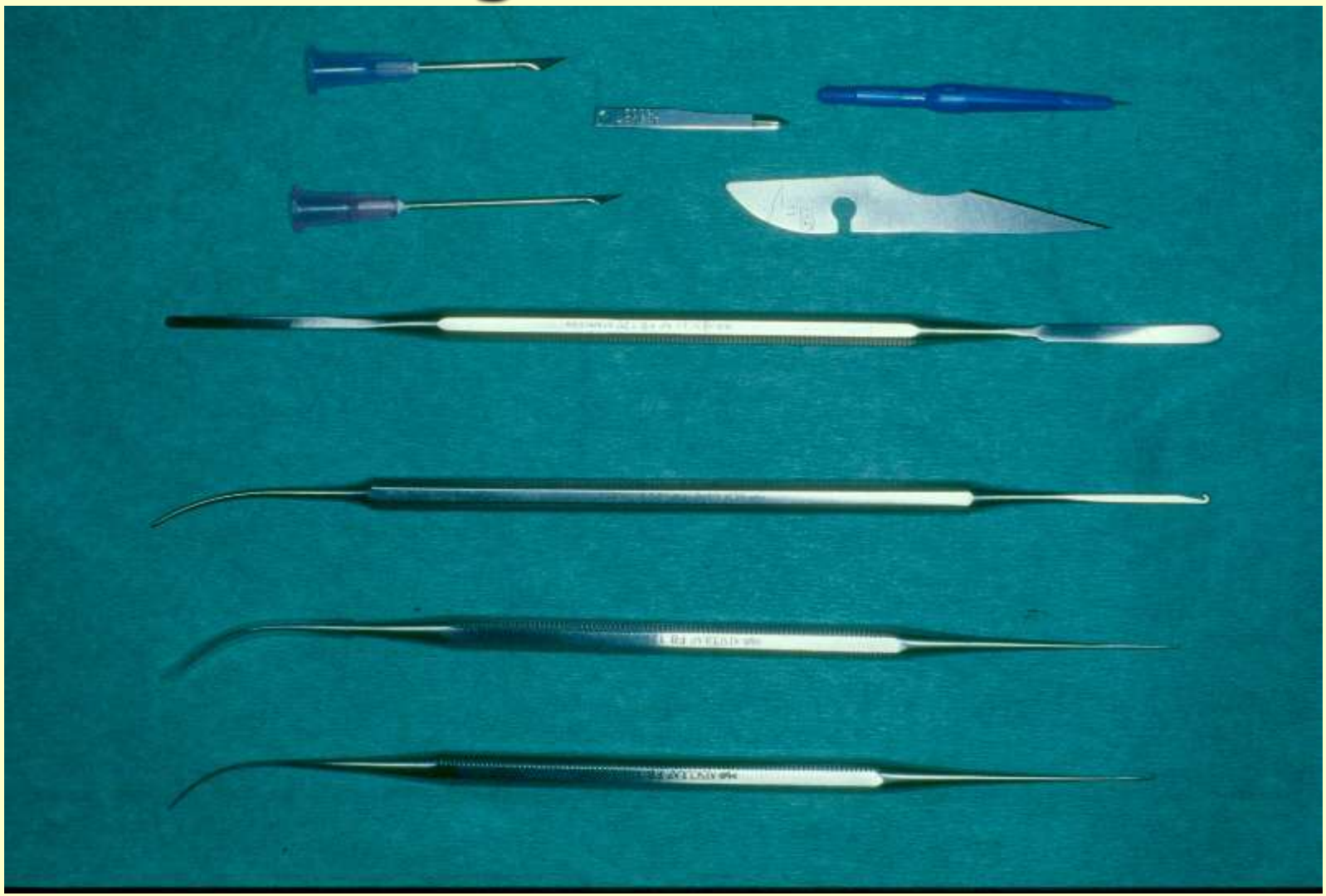

Minichirurgische Instrumente

Aesculap

Germany

Special Characteristics of the Phlebextractor (1) and Phlebodissector (2)

All construction attributes are carefully considered and meet particular purposes

MEDICOR

Hungary

The hook is not too sharp, no injuring of tissue, no danger of injuring or the operator, no laceration of veins, thus no bleeding

The hook is open opposite to the curve of the spatula, thus its position is alway clear when inserted

Ideal length to grasp the vein

The handle part is hexagonal and grooved for an ideal handling

1.



The hook has an ideal size to be inserted through the small opening and a special shape which allows for grasping the veinous wall without tearing it off.

The spatula is rigid and smooth for good tissue penetration. Ideal length for sufficient preparation range and good stability while being shaped slim (If the spatula is too long it gets clumsy because of inevitably sturdier dimensions)
It bears a curving which permits easy insertion and preparation and it also makes it possible to feel the tip under the skin.

Aesculap

FB 120 Várady Phlebodissector
FB 121 Várady Phlebextractor
FB 122 Várady Phlebextractor
FB 125 Várady Mikro-Phlebextractor
FB 126 Várady Mini-Phlebextractor

Medicor

RG-126-01 Várady Phlebextractor
RG-126-02 Várady Phlebextractor
RG-126-03 Várady Phlebodissector
RG-126-04 Várady Mikro-Phlebextractor

2.

The handle is identical to that of the Phlebextractor

The spatulas are thin and flexible with the option to bend them to permit adaption to the anatomical situation. More length against the spatula of the Phlebextractor permits a longer preparation range.

It is used after prepreparation with the rigid spatula of the Phlebextractor

Minichirurgie nach Várady

Minichirurgie nach Várady

Minichirurgie nach Várady

Multi – mikro Inzisionen

Multi – mikro Inzisionen

Anästhesie:

0,25% Xylonest

tiefe Infiltration sons Kapillarkonstriktion

fraktionierte Gabe

nicht immer notwendig

Multi – mikro Inzisionen

Anästhesie:

0,25%Xylonest

tiefe Infiltration sonst Kapillarkonstriktion

fraktionierte Gabe

nicht immer notwendig

Multi – mikro Inzisionen

Operationstechnik:

- Multiple dicht nebeneinander liegende Schnitte
- Capillaren werden dadurch „zerschnitten“
- Capillaren kollabieren und werden resorbiert

Multi – mikro Inzisionen

Flächige Besenreiser

vor Therapie markiert

Multi – mikro Inzisionen

nach Therapie

während Therapie

vor Therapie

Multi – mikro Inzisionen

Da die Capillaren keine Muskelschicht besitzen und sich dadurch nicht kontrahieren können, werden die gestichelten Gebiete unmittelbar komprimiert um so eine Blutung und Sichtbehinderung zu vermeiden.

Multi – mikro Inzisionen

Nach einigen Minuten hört die Blutung auf, die winzigen aufgeschnittenen Capillarteile sind blutlos, leer und kollabiert.

Behandlungsstrategie

Diffus

Sklerotherapie

Behandlungsstrategie

Gerade

Multi–mikro Inzisionen Sklerotherapie

Behandlungsstrategie

Gerade

Behandlungsstrategie

Gerade

Behandlungsstrategie

Gerade

Behandlungsstrategie

Sternförmig

Mikroextirpation der Zentralvene Sklerotherapie

Behandlungsstrategie

Baumstamm-förmig

Behandlungsstrategie

Baumstamm-förmig

Mikroextirpation der zuführenden Äste

Multi-micro Inzisionen

Sklerotherapie

Behandlungsstrategie

Baumstammförmig

vor Therapie

intraoperativ

Behandlungsstrategie

Baumstammförmig

eine Woche nach Therapie

zwei Wochen nach Therapie

Behandlungsstrategie

Baumstammförmig

vor Therapie

6 Monate nach Therapie

Behandlungsstrategie

Behandlungsstrategie

Venöse Mikroaneurysmen

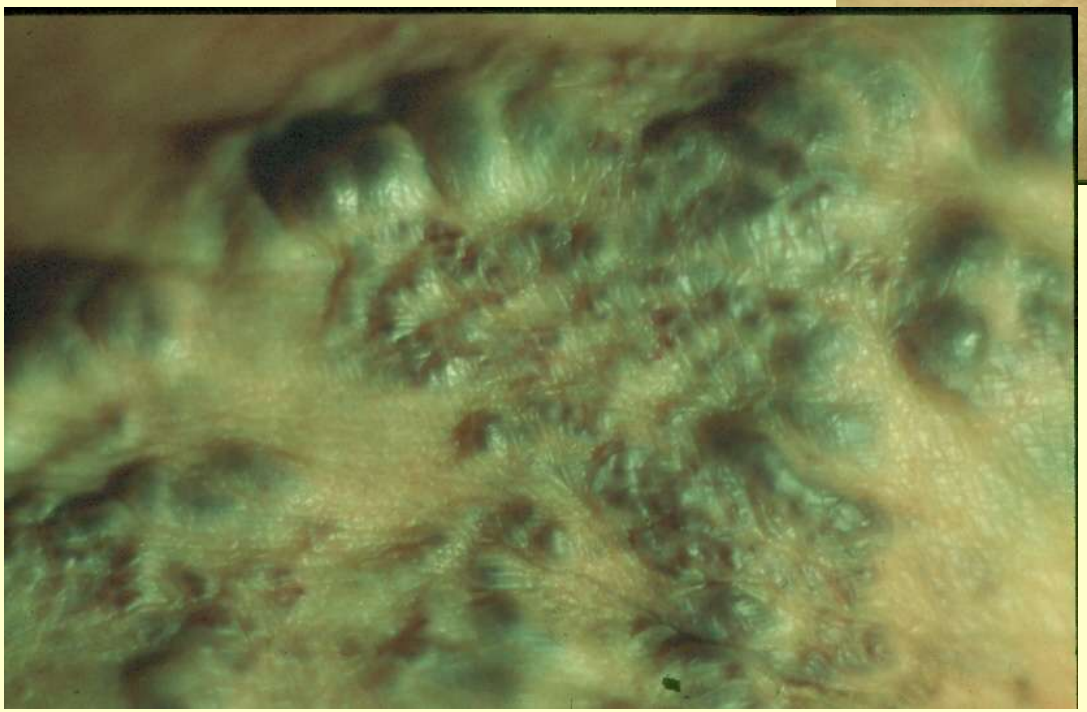

Mikroextirpation
Multi–mikro Inzisionen
Sklerotherapie

Behandlungsstrategie

Venöse Mikroaneurysmen

Behandlungsstrategie

Venöse Mikroaneurysmen

Behandlungsstrategie

Venöse Mikroaneurysmen

3 Wochen
post operativ

Behandlungsstrategie

Venöse Mikroaneurysmen

Behandlungsstrategie

Venöse Mikroaneurysmen

Comparison of treatments of extensive reticulare veins

Zusammenfassung

Durch die Kombination von Sklerotherapie und operativen Verfahren können vor allem großlumige Besenreiser kosmetisch ansprechender, schmerzfreier und effektiver behandelt werden.